Inscrição n.º _____ R.G. n.º _____

FMRP-USP
RIBEIRÃO PRETO

CONCURSO PÚBLICO

EDITAL HCRP N.º 41/2020

MÉDICO I – ALERGIA E IMUNOLOGIA

PROVA OBJETIVA / DISSERTATIVA

ATENÇÃO:

Antes de iniciar a leitura desta prova, verifique se as questões estão numeradas de **01** a **20.** Caso contrário, solicite ao fiscal um novo caderno.

INSTRUÇÕES

1. As questões numeradas de **01 a 10** são de **múltipla escolha** que você deverá responder no Cartão de Respostas, com caneta tinta azul ou preta.
   - **Somente serão consideradas as respostas assinaladas no cartão de Respostas;**
   - **Vide a forma correta de preenchimento**:

     ⓐ ⓑ ● ⓓ

   - **Assinar o cartão de respostas.**
2. As questões numeradas de **11 a 20** são **dissertativas** que você deverá responder no próprio caderno, com caneta tinta azul ou preta.
   - **Preencher onde solicitado no caderno de prova seu número de inscrição e R.G;**
   - **Não assinar e/ou rubricar o caderno de prova.**
3. Antes de responder, leia com atenção o enunciado de cada questão.
4. A duração da prova será de **2:30 horas** e não haverá tempo adicional.
5. Lembre-se que o tempo está cronometrado.
6. Durante a prova o telefone celular deverá ser **desligado**.
7. Antes de sair da sala deverá assinar a lista de presença.
8. Conforme previsto no Edital os dois últimos candidatos deverão permanecer na sala até o término da prova.
9. No final da prova você deverá devolver o **caderno de questões e o cartão resposta.** A não devolução importará na anulação de sua prova.
10. O resultado não será fornecido por telefone, apenas no site **www.hcrp.usp.br.**

Boa Prova! **CRH, 18/08/2020**

QUESTÕES DE MÚLTIPLA ESCOLHA
NOÇÕES DE ADMINISTRAÇÃO PÚBLICA

1. No cumprimento estrito do princípio da legalidade, o agente público só pode agir:

a) Se tiver certeza de não ferir interesses privados.
b) De acordo com a consciência do cumprimento do dever.
c) Depois de consultados seus superiores hierárquicos.
d) Nos termos estabelecidos explicitamente pela lei.

2. O princípio da administração pública que tem por fundamento que qualquer atividade de gestão pública deve ser dirigida a todos os cidadãos, sem a determinação de pessoa ou discriminação de qualquer natureza, denomina-se:

a) Eficiência.
b) Impessoalidade.
c) Moralidade.
d) Legalidade.

3. A Administração Pública brasileira é classificada em administração direta e indireta. É correto afirmar que:

a) Empresa Pública é a entidade dotada de personalidade jurídica de direito privado, com criação autorizada por Lei para a prestação de serviço público ou a exploração de atividade econômica e pertence à administração indireta.
b) As Fundações públicas pertencem à Administração Direta do Estado.
c) Autarquia é um ente autônomo, com personalidade jurídica de Direito Público, patrimônio e recursos próprios e pertence à Administração Direta.
d) A Administração Indireta é exercida por entidades centralizadas que mantêm vínculos com Poder Público, e estão diretamente integradas na sua estrutura.

4. De acordo com as definições abaixo, assinale a alternativa correta.

I – No intuito de solucionar o problema de um cidadão, o servidor público pode criar mecanismos próprios para evitar a morosidade da burocracia organizacional, inclusive desconsiderando, caso seja necessário, as regras hierárquicas que possam impedir a fluidez do trabalho.

II – A atuação do servidor público que não configura violação à moralidade administrativa deve pautar-se sempre pelo fim desejado pela Administração Pública: o bem comum.

a) Apenas a definição I está correta.
b) As duas definições estão corretas.
c) Apenas a definição II está correta.
d) As duas definições estão incorretas.

5. A Administração Pública pode ser aceita como o aparelho de Estado organizado com a função de:

a) Gerenciar processos de trabalho.
b) Garantir o processo de gestão política.
c) Garantir as reformas do estado.
d) Executar serviços.

NOÇÕES DE INFORMÁTICA

6. No aplicativo Microsoft Word 2010 (configuração padrão) idioma padrão português do Brasil, o atalho CTRL+X é utilizado para:

a) Colar.
b) Copiar.
c) Recortar.
d) Selecionar tudo.

7. No Microsoft Word 2007, “Quebra de Página” e “Ortografia e Gramática” são opções que podem ser acessadas, respectivamente, nos menus:

a) Inserir e Revisão.
b) Inserir e Exibição.
c) Layout da Página e Revisão.
d) Inserir e Pagina Inicial.

8. Em aplicativos para criação e edição de planilhas eletrônicas, b2 representa:

a) Uma célula.
b) Uma coluna.
c) Uma linha.
d) Uma tecla de atalho.

9. Atualmente existem diversos navegadores de Internet utilizados pelos internautas, exceto:

a) Chrome.
b) PostGre.
c) Safári.
d) Mozilla Firefox.

10. A web contém milhões de sites e bilhões de páginas. Estas páginas são conectadas através de:

a) Tabelas.
b) Portas usb.
c) Guias.
d) Hyperlinks.

QUESTÕES DISSERTATIVAS
CONHECIMENTOS ESPECÍFICOS

Instruções:

Dez casos clínicos são apresentados, representativos de pacientes que atendemos em nossos ambulatórios. As perguntas são relativas a diagnóstico e conduta, e as respostas deverão ser claras e objetivas, com embasamento na literatura atual.

11. Mulher, 42 anos, tosse e falta de ar há 10 anos. Referia asma desde a infância, com piora do quadro há 10 anos, na época em que passava férias na casa de praia, onde notou intenso mofo/poeira. Desde então vinha apresentando períodos de crise de tosse, ora seca, ora com expectoração, quando necessitava de uso de corticoide oral e antibióticos (média 2x a cada 6 meses). Referia piora do quadro de tosse com o tempo frio e o ato de dar risada. Referia que durante todo o período não apresentou febre ou dor torácica, mas que esporadicamente apresentava chiado no peito. Negava despertares noturnos, e fazia uso de salbutamol 3x/semana, principalmente nas atividades do dia a dia.
Antecedentes pessoais: rinite, hipertensão arterial sistêmica. Negava tabagismo e etilismo. Pai quando vivo era tabagista.
Antecedentes familiares: mãe com asma e rinite; pai tinha enfisema; irmã com rinite.
Evolução atual:

- Há 3-4 meses de tratamento paciente ainda mantinha sintomas, apresentando tosse e expectoração esverdeada há 10 dias. Fez uso de corticoide oral por 5 dias em duas ocasiões neste período.

Exame físico:
Regular estado geral, dispneica, acianótica, afebril, normotensa, hidratada, consciente, orientada.
AC: Bulhas rítmicas normofonéticas, sem sopros. FC: 82bpm
AR: Roncos e sibilos difusos bilateralmente. FR: 24, Sat02: 95%, sem outras alterações.

Medicações em uso atual:
Budesonida 2400 mcg + formoterol 72 mcg/dia
Salbutamol se necessário (2-3x semana)
Enalapril 20 mg/dia

Investigação:
Prick teste: Positivo para ácaros (*Dermatophagoides pteronyssinus*, *Blomia tropicalis*)
IgE total: 1134 UI/mL
Eosinófilos periféricos: 590/mm3
Rx tórax: sem alterações
Espirometria atual: distúrbio ventilatório obstrutivo moderado, com resposta a broncodilatador.

Responda e justifique:

a) Qual a hipótese diagnóstica mais provável?

b) Qual o fenótipo desta paciente?

c) Quais exames complementares para auxílio na exclusão de diagnósticos diferenciais você solicitaria? Justifique cada exame com o provável diagnóstico diferencial.

d) Paciente realizou tomografia de tórax de alta resolução e foi observado padrão de bronquiectasias centrais. Teste de IgE específica positivo para *Aspergillus fumigatus*. Qual o possível diagnóstico com esses dados e a melhor conduta?

12. Paciente do gênero feminino, 17 anos, com ataques recorrentes de edema facial há 11 meses, sem urticária. Os ataques duram cerca de 72 horas, sem resposta a corticosteroide e antihistamínico. Além disso, apresenta crises recorrentes de dor abdominal com náuseas, vômitos e diarreia.
Início dos sintomas 15 dias após iniciar uso de contraceptivo oral.
Tomografia computadorizada e laparoscopia em um dos episódios graves de dor abdominal: edema de alças intestinais, ascite.
Sem história pessoal de asma, rinite, ou dermatite atópica
AF: irmão de 22 anos tem episódios recorrentes de dor abdominal, e em um dos episódios foi internado com suspeita de abdome agudo. Prima de 25 anos com episódios recorrentes de edema em face, atribuídos a "alergia" ao anticoncepcional.
Exames:

- C4 = 0,02 g/L (N 0,1 a 0,4 g/L)
- Inibidor de C1 (C1-INH) = 0,12 g/L (N 0,21 a 0,39 g/L)
- Atividade do Inibidor de C1 = 30% (N 80 a 120%)
- C1q normal; FAN negativo; T4 livre, TSH normais, anticorpos anti-TPO e anti-TG negativos; sem outras alterações laboratoriais

a) Como você confirmaria sua suspeita diagnóstica?

b) Elabore um plano de tratamento para essa paciente.

c) Esta paciente deseja engravidar, quais orientações você daria a ela?

13. Mulher, 52 anos, branca, gerente de marketing, asma desde infância com diversas exacerbações de asma ao longo da vida com necessidade de hospitalizações, sendo duas em UTI aos 15 e 22 anos. Quadro de rinite alérgica associada e polipose nasal, já tendo realizado cirurgias de seios da face aos 35 e 42 anos. Ainda apresenta sintomas de rinite ocasionais. Nega tabagismo ativo apenas casada com marido tabagista há 30 anos. Piora dos sintomas ao se expor a ambiente com poeira. Tem passarinhos e calopsita dentro de casa.
Comorbidades: Obesa - IMC = 36,2 kg/m2, Hipertensa, Diabética, Dislipidêmica, Síndrome da Apneia Obstrutiva do Sono e Refluxo gastroesofágico

Queixa atual:
Limitação para moderados esforços com uso de beta 2 de resgate cerca de 3-4x/semana, despertar noturno 2x/mês, 2 exacerbações moderadas no último ano (sem internação) e dor epigástrica em queimação frequente.

Medicações Atuais:
Formoterol + budesonida 12/400mcg 1 cápsula de 8/8h; Montelucaste 10mg /dia; fluticasona nasal 2 jatos de 12 em 12horas, CPAP noturno, controle das demais comorbidades adequadamente: metformina, liraglutida, losartana, atorvastatina, omeprazol

Exame Físico:
BEG, corada, SatO2aa = 95%, FC = 82bpm, PA=120x70mmHg, AR: MV + com discretos sibilos, ACV: BRNF em 2t sem sopros

Exames
Rx tórax atual

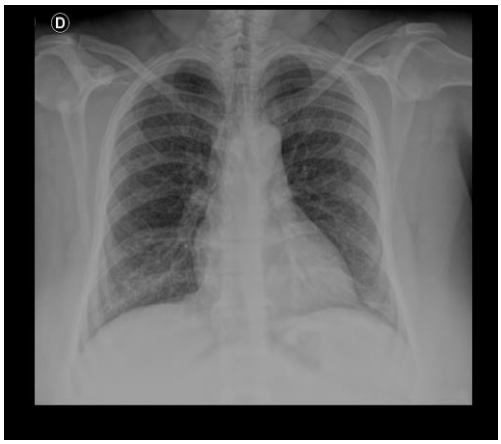

Prova de função pulmonar (valores pré e pos-broncodilatador):
CVF: 2,61 (80%) → 2,83 (86%)
VEF1: 1,76 (68%) → 1,90 (73%)
VEF1/CVF: 0,67 → 0,67

Exames laboratoriais:

- Hb: 12,6 / Eosinófilos: 300 células/mm3
- IgE total: 475 UI/mL
- IgE específica para *D. pteronyssinus* > 100 kU/L, *Blomia tropicalis* 88 kU/L, penas 43 kU/L
- Gasometria arterial: sem elevação de PaCO2

Tomografia Atual:

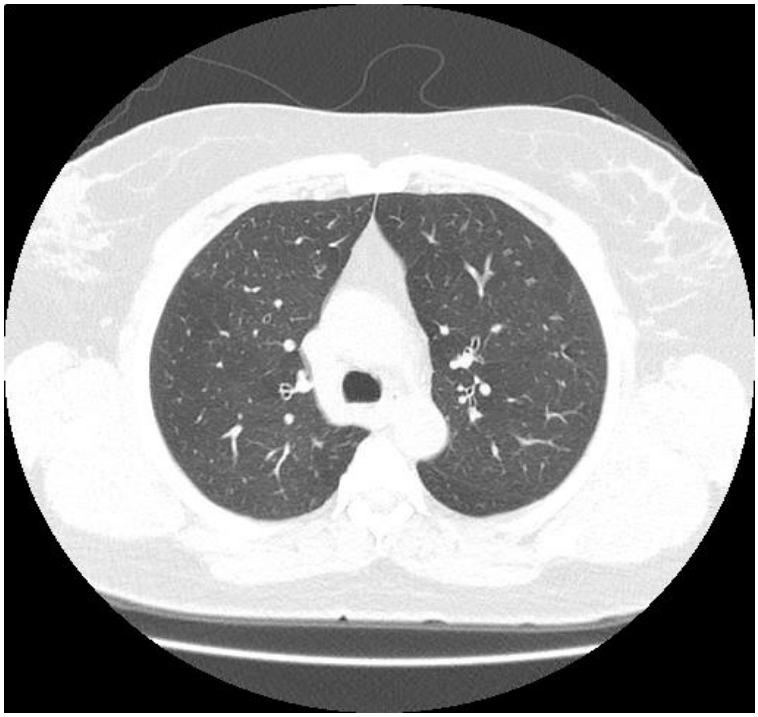

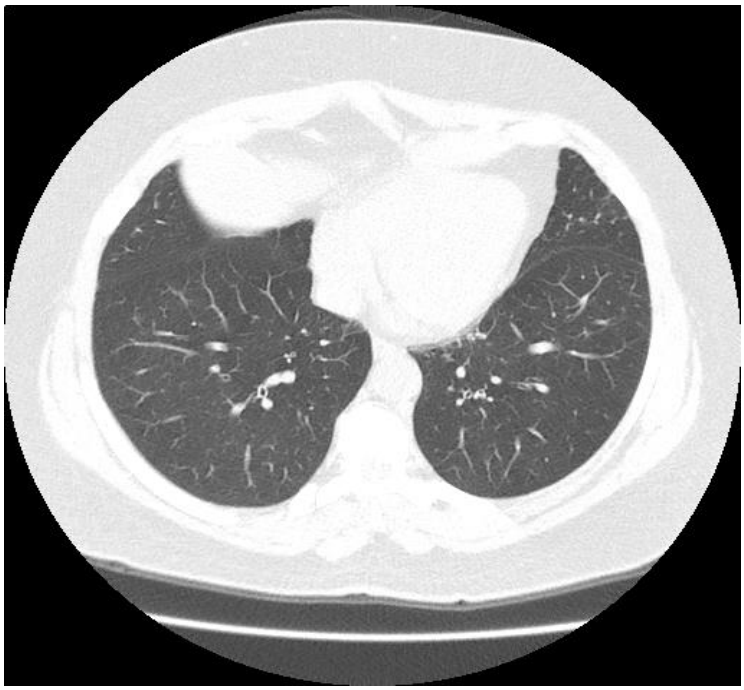

Responda e justifique em todas as etapas:

a) Segundo o GINA 2020, qual o diagnóstico e etapa de tratamento atual da paciente?

b) Quais os diagnósticos diferenciais a serem pensados e investigados?

c) Antes de pensar em biológicos, quais questões devem ser investigadas?

d) Dentre os biológicos disponíveis e licenciados atualmente no Brasil, qual(is) os que poderiam ser utilizados neste caso?

14. HP: 34 anos, sexo feminino, 55 kg, programado para cirurgia eletiva a laser endovenoso e varicosectomia, sem distúrbio médico subjacente, sem cirurgias anteriores, avaliação pré-operatória normal, incluindo exames, ECG, radiografia de tórax, hemograma completo.

Pré-operatório:
30 minutos antes da sala de operação, ela recebeu 2 mg de midazolam e 0,2 mg de glicopirolato por via intramuscular

Na sala de cirurgia, sinais vitais pré-anestésicos:
Pressão Arterial 110/70 mmHg
Frequência cardíaca 75 bpm
Oximetria de pulso 99%

Anestesia de indução administrada:
110 mg de propofol misturado com lidocaína a 2% injetada por via intravenosa, perda de consciência verificada e paciente ventilada com máscara com 3L/min O2 e sevoflurano 3 vol%. A intubação endotraqueal ocorreu 1 a 2 minutos após 40 mg de rocurônio fornecido.

Curso Intraoperatório:
3 minutos após a intubação, a FC evoluiu para 135/min e a PA 75/35 mmHg. Agente anestésico descontinuado (sinais vitais suspeitos de estarem relacionados ao anestésico inalatório). A FC aumentou e a PA diminuiu para 60/30 mmHg. Paciente evoluiu com ligeiro rubor do rosto e peito, angioedema ao redor dos olhos. Após progrediu para urticária generalizada com CO2 expirado elevado.

Responda e justifique em todas as etapas:

a) Qual o possível diagnóstico intra-operatório?

b) Qual(is) exame(s) poderiam ser úteis para o diagnóstico?

c) Quais os possíveis agentes causadores da reação da paciente, em ordem de prevalência?

d) Qual a conduta terapêutica no ato da reação da paciente?

e) Após a alta, qual seria a programação de investigação diagnóstica e terapêutica para este caso?

_____

_____

_____

_____

_____

_____

_____

_____

_____

_____

15. Paciente de 48 anos, sexo masculino, raça branca, procura o pronto Socorro por queixa de tosse com expectoração amarelada, febre alta (40C) e dispneia há 4 dias.

Exame físico: Bom estado geral/ regular estado geral, hipocorado, orientado, contactuante, taquipneico, afebril, anictérico, acianótico, ausculta pulmonar com estertores subcrepitantes em base de hemitórax direito, sem sinais de desconforto respiratório, sem hipoxemia. Abdômen: plano, flácido, indolor à palpação, ruídos hidroaéreos presentes, palpação do baço a 3cm do rebordo costal esquerdo.

Antecedentes pessoais: refere que desde os 40 anos de idade vem tendo 1 a 2 episódios de pneumonias por ano, além de cerca de 6 sinusites por ano. Refere também diarreia crônica associada, além de cansaço e indisposição quase diários há 8 anos. Nega uso de medicações de uso contínuo, nega viagens ou outras doenças antes dos 40 anos.

Médico do PS optou por solicitar uma radiografia de tórax, a qual evidenciou condensação em base de hemitórax direito. Prescrito levofloxacino por 7 dias e encaminhado ao imunologista.

Imunologista solicitou os exames abaixo:

- hemograma completo: sem alterações
- sorologia para HIV: não reagente
- Tomografia de tórax: vide imagem abaixo
- Sorologias para rubéola, caxumba, sarampo e tétano: IgG e IgM não reagentes.
- dosagem de imunoglobulinas:
    - IgG: 180mg/dl (valor referência: 739- 1390mg/dl)
    - IgA: 5mg/dl (valor referência: 84-354mg/dl)
    - IgM: 18mg/dl (valor referência: 81- 167mg/dl)

a) Qual(is) a(s) hipótese(s) diagnóstica(s)? Justifique

b) Qual abordagem terapêutica indicada para este paciente?

c) Quais complicações podem surgir relacionadas a doença de base do paciente?

_____

_____

_____

_____

_____

_____

_____

_____

_____

_____

16. Paciente do sexo feminino, 42 anos, refere aparecimento de placas avermelhadas no corpo há cerca de 10 meses, associadas a intenso prurido. As lesões são evanescentes e não deixam lesão residual. Refere inchaço dos olhos e lábios ocasionalmente.

a) Quais outros dados da anamnese são necessários para a avaliação correta deste caso?

b) Em relação a coleta de exames laboratoriais, quais estariam indicados?

c) Como deve ser feita a avaliação de resposta ao tratamento desta paciente?

17. Paciente do sexo feminino, 49 anos, médica, saudável até há 10 anos atrás, quando passou a apresentar obstrução nasal, secreção nasal mucoide abundante predominantemente posterior, sinusites de repetição necessitando de antibióticos 8 vezes no último ano. Evoluiu com anosmia e passou a apresentar asma grave. Foi diagnosticada com rinosinusite crônica com pólipos nasais e realizou cirurgia com otorrino há 8 anos. Teve melhora acentuada dos sintomas, mas após 1 ano da cirurgia teve recorrência do quadro, com piora progressiva e agravamento da asma.
Paciente com má aderência ao tratamento com medicações inalatórias. Passou a fazer uso contínuo de prednisolona por automedicação entre 10 a 40 mg/dia nos últimos 2 anos. Desenvolveu diabetes, em tratamento com metformina, e catarata necessitando de cirurgia.
Não faz uso de aspirina ou outros anti-inflamatórios não-esteroidais nos últimos 10 anos, e não recorda de ter apresentado alguma reação com essas medicações previamente. Usa paracetamol para dor ou febre, sem nenhuma reação respiratória ou cutânea. Nega asma, rinite, dermatite atópica ou alergia alimentar pregressas.

Hemograma: 300 eosinófilos/mm3 (em uso de corticosteroide oral)
Nasofibroscopia: pólipos nasais abundantes bilaterais, secreção no meato médio à direita
Tomografia de seios da face: pansinusite com opacificação completa de seios etmoidais, espessamento mucoso em seios maxilares e complexo osteomeatal obliterado bilateralmente.

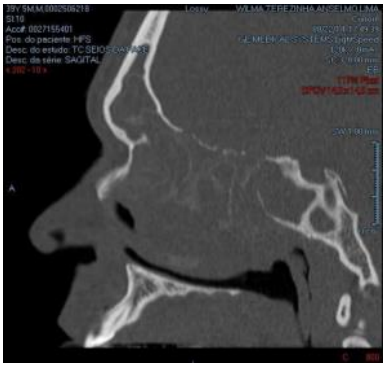

Otorrino: indicada cirurgia para remoção de pólipos e abordagem da rinosinusite.
Encaminhada pelo Otorrino ao Alergista Imunologista para avaliação antes da cirurgia.

a) Qual seria sua estratégia de investigação neste caso?

b) Quais os possíveis diagnósticos?

c) Qual seria seu plano terapêutico?

_____

_____

_____

_____

_____

18. Paciente de 13 anos com dermatite crônica desde os 2 anos de idade, acompanhada por dermatologista. Lesões em regiões antecubitais, poplíteas, cervical, parte posterior das coxas e nádegas (aspecto numular nestas regiões), e palmas das mãos. Tratada com emolientes, corticosteroides tópicos de alta potência, inibidores de calcineurina tópicos, antihistamínicos orais, com melhora parcial do quadro. História de infecções cutâneas recorrentes necessitando de antibióticos e corticosteroide sistêmico, cerca de 4 vezes ao ano. Relata 3 internações por infecção da pele associada a febre e comprometimento do estado geral, cultura das lesões positiva para Staphylococcus aureus. Prurido cutâneo intenso, sono prejudicado devido ao prurido. Comprometimento marcante da qualidade de vida e autoestima, realizando psicoterapia.
Mãe traz a paciente ao Alergista Imunologista.

a) Qual o seu diagnóstico?

b) Como você investigaria esta paciente?

c) Elabore uma estratégia de tratamento para a paciente.

19. Paciente do sexo feminino, 36 anos, com urticária crônica refratária a dose quadruplicada de antihistamínicos há 3 anos, e episódios graves de anafilaxia necessitando ir ao Pronto Socorro em múltiplas ocasiões por apresentar piora da urticária, aparecimento de angioedema, dificuldade respiratória e hipotensão, sendo tratada com adrenalina intramuscular em vários desses episódios. Sem fator desencadeante identificado para os episódios de anafilaxia.
Na investigação apresentou dosagem de triptase sérica basal (fora do episódio de anafilaxia) de 21,1 ng/mL.

a) Qual a utilidade da dosagem da triptase sérica na anafilaxia?

b) Qual a sua conduta neste caso?

20. Paciente de 22 anos, estudante, sexo masculino, com rinite alérgica persistente moderada/grave desde os 6 anos de idade. Testes cutâneos fortemente positivos para ácaros Dermatophagoides pteronyssinus 4+, D. farinae 4+.

Mantem obstrução nasal intensa e episódios de coriza e espirros ao contato com poeira e odores fortes, apesar de tratamento contínuo com mometasona nasal, antihistamínico de segunda geração (tentativas com vários antihistamínicos, desloratadina, levocetirizina, bilastina e fexofenadina, sem sucesso), controle ambiental rigoroso para ácaros (tem capas impermeáveis a ácaros em colchão e travesseiro). Há 3 meses associado montelucaste, sem melhora do quadro.

Nasofibroscopia e tomografia de seios da face sem alterações: ausência de pólipos, rinosinusite ou alterações anatômicas.

a) Qual a sua conduta neste caso?